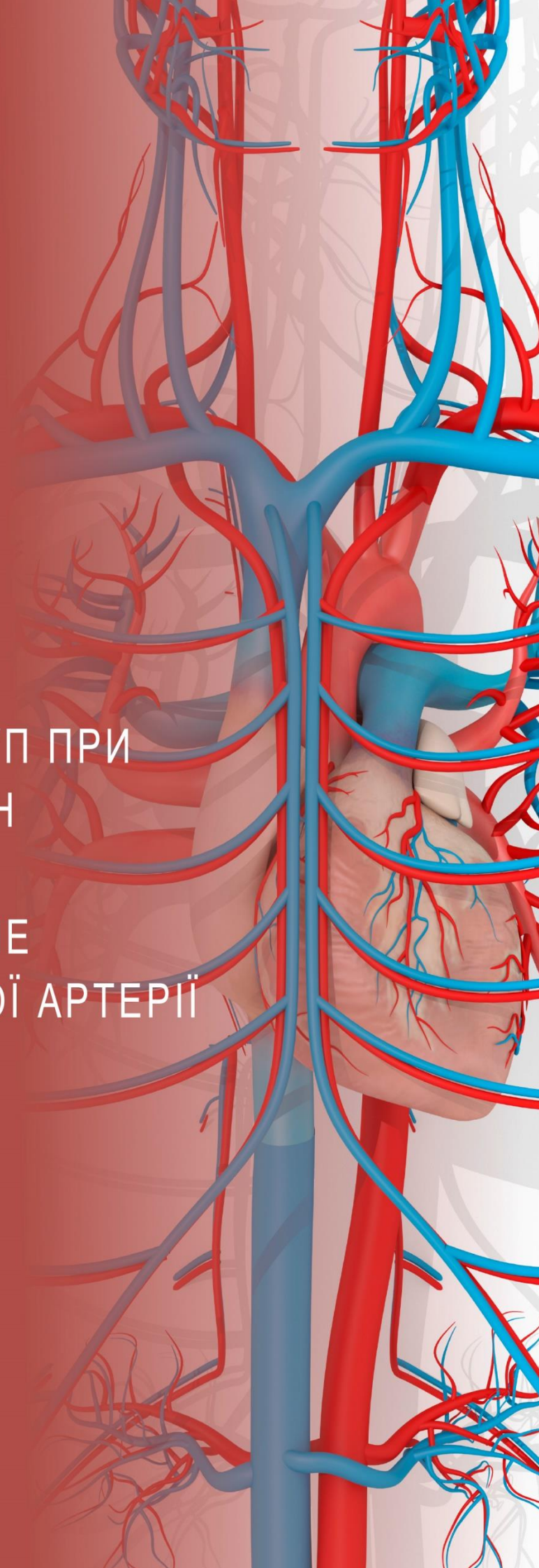


## **РОЗДІЛ 4**

ОПЕРАТИВНИЙ ДОСТУП ПРИ  
УШКОДЖЕННЯХ СУДИН  
НИЖНЬОЇ КІНЦІВКИ:  
ПОШКОДЖЕННЯ НИЖЧЕ  
БІФУРКАЦІЇ СТЕГНОВОЇ АРТЕРІЇ



## Оперативний доступ при ушкодженнях судин нижньої кінцівки: пошкодження нижче біфуркації стегнової артерії

У цьому розділі розглянуті методи оперативного доступу до пошкоджених судин нижньої кінцівки нижче біфуркації стегнової артерії і далі вздовж нижньої кінцівки. Хоча головний акцент — це оперативний доступ, ми також коротко обговоримо особливості периопераційного періоду, позиціонування, а також тактики при специфічних типах ушкоджень.

### Цілі навчання

До кінця курсу ASSET учасники повинні вміти наступне:

1. Описати правильне положення пацієнта для доступу до дистального відділу поверхневої стегнової артерії та підколінної артерії.
2. Продемонструвати хірургічний доступ до дистального відділу поверхневої стегнової артерії в ділянці привідного розтвору.
3. Продемонструвати хірургічний доступ до підколінної артерії вище та нижче коліна з використанням медіального доступу.
4. Продемонструвати хірургічний доступ до судинної трифуркації нижче коліна.

### Загальні особливості

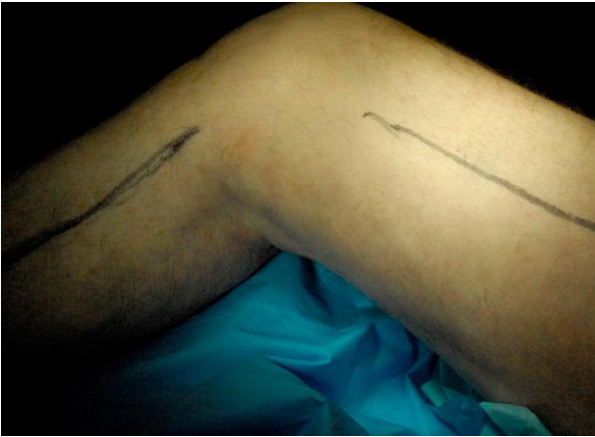- Розрізи повинні бути достатньо великими, щоб забезпечити проксимальний і дистальний контроль над пошкодженою судиною (судинами).
- Корисними будуть ретрактори з механізмом самоутримання, особливо якщо вони відрегульовані на кожному рівні доступу.
- Дисекція повинна бути спрямована безпосередньо вниз, до поверхні судини, а після її ідентифікації - висічення виконується навколо судини. Такий підхід допомагає уникнути травмування супутніх структур (дрібних гілок судин) і дозволяє безпечно виділити судину з її природного ложа.
- Задній доступ до підколінної артерії описаний при плановій судинній хірургії,

але він не має місця при ургентному лікуванні пацієнтів із травматичними пошкодженнями судин.

- При пораненнях судин у ділянці коліна існує висока ймовірність розвитку компартмент-синдрому, тому слід бути готовим до виконання фасціотомії за виникнення перших його ознак. Якщо потрібно буде виконати фасціотомію, розріз під коліном для доступу до підколінної артерії також слід використовувати і для медіальної фасціотомії.

### Підготовка та позиціонування

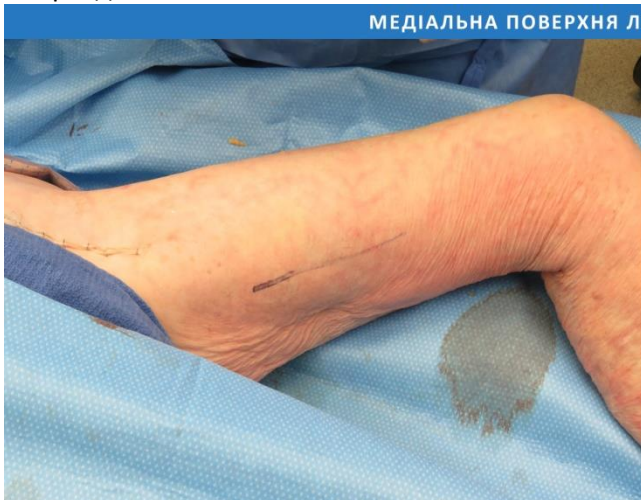- Для забезпечення адекватного проксимального та дистального доступу до пошкодженої судини (судин) необхідні ретельна підготовка шкіри та використання стерильного покриття.
- Слід підготувати до операції та накрити пахову ділянку, живіт (до мечоподібного відростка) і обидві нижні кінцівки (включаючи стопи).
- Не фіксуйте руки при тулубі. Слід відвести обидві руки, щоб залишити більше місця для оперуючого хірурга та забезпечити доступ до судин рук для анестезії. Переконайтеся, що стіл і позиція пацієнта дозволяють проводити рентгеноскопію без порушення стерильності операційного поля.
- Розташуйте пацієнта в анатомічній позиції на спині з повним доступом до обох нижніх кінцівок. Положення на животі (прон-позиція) не використовується при ургентних втручаннях у пацієнтів із травмою підколінної ділянки.
- Відведення стегна і невелика бічна ротація покращують доступ до великої підшкірної вени і підколінних судин при медіальному доступі.
- Підкладання валика під коліно (зазвичай декількох стерильних рушників) допомагає підтримувати правильне положення (Мал. 1).



**Малюнок 1.** Правильне положення правої ноги для доступу до дистального відділу поверхневої стегнової артерії та підколінної артерії вище і нижче коліна досягається відведенням і невеликою ротацією стегна, а також підкладанням під коліно валика.

## Хірургічний доступ до дистального відділу поверхневої стегнової артерії (ПСА)

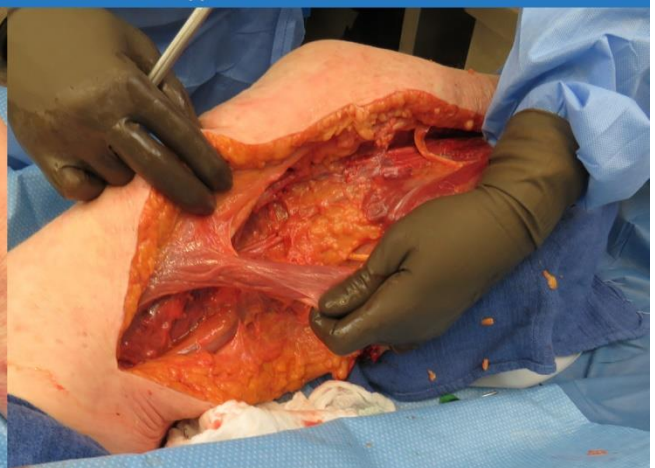
- ПСА є продовженням загальної стегнової артерії, яка спускається в привідний канал по передньомедіальній частині стегна, а потім слідує в підколінний канал.
- Проксимальний контроль ПСА та загальної клубової артерії, який може бути необхідним у цьому випадку, описаний у розділі 3.



**Малюнок 2.** Поверхневу стегнову артерію відкривають для огляду в середній частині стегна шляхом розрізу, який проходить паралельно до кравецького м'яза.

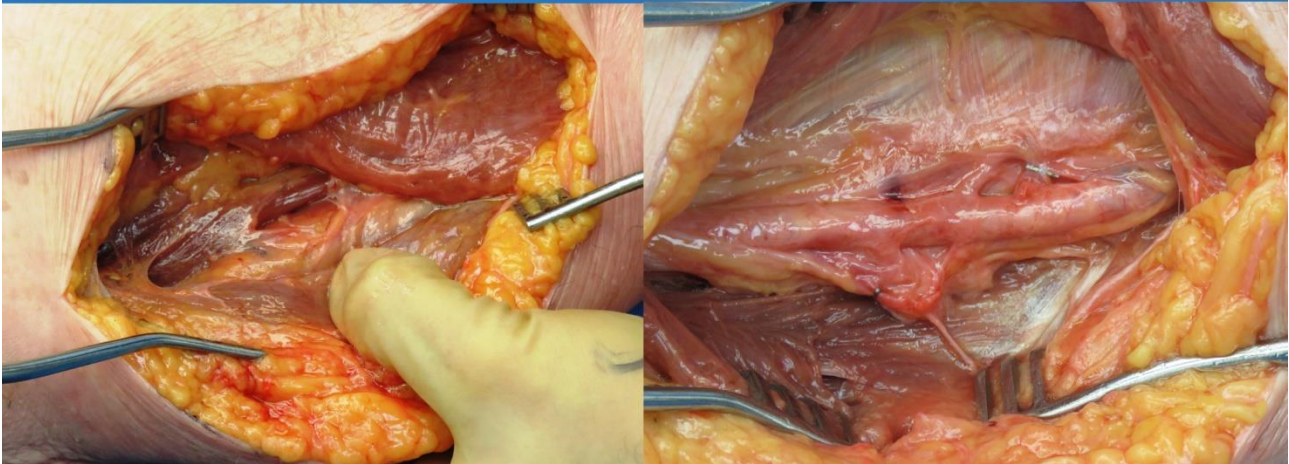
- Повного доступу до ПСА найлегше досягнути за допомогою розрізу, паралельного до нижнього краю кравецького м'яза (Мал. 2).
- Судини, що живлять кравецький м'яз (розташовані по його нижньому медіальному краю) повинні бути збережені, якщо це можливо, оскільки це - васкуляризована тканина вибору для покриття відновленої ПСА при значній втраті тканин (Мал. 3).
- Привідний розтвір (перехід з каналу Гунтера в підколінну ямку) - це фасціальна розщелина, розташована медіальніше від широких м'язів і латеральніше від привідних м'язів у середній частині стегна.
- Кравецький м'яз відводять медіально, щоб відкрити верхню стінку (дах) привідного каналу (Гунтера); це дозволяє згодом розкрити дах каналу і відкрити для огляду поверхневій судині стегна (Мал. 4).
- Необхідно ідентифікувати підшкірний нерв і захистити його від пошкодження під час препарування.
- Після виходу з привідного розтвору ПСА переходить у надколінну частину підколінної артерії.

### МЕДІАЛЬНА ПОВЕРХНЯ ЛІВОГО СТЕГНА НАД КОЛІНОМ



**Малюнок 3.** Кравецький м'яз можна використовувати як васкуляризований клапоть для покриття відновлених судин.

МЕДІАЛЬНА ПОВЕРХНЯ ЛІВОГО СТЕГНА НАД КОЛІНОМ



Малюнок 4. Верхня стінка (дах) привідного каналу відкрита, що дає змогу виділити і контролювати ПСА в середній частині стегна.

## Потенційні «підводні камені»

- Пошкодження ПСА може призвести до значної кровотечі або гематоми, що унеможлиблює стандартний розріз та висічення в паховій ділянці.
- За таких обставин може виникнути потреба в контролі судини проксимальніше, що описано в попередньому розділі.
- Після зупинки кровотечі (за допомогою прямого тиску або пневматичного турнікета, якщо є) виконують проксимальну дисекцію і контроль судини, після чого здійснюють дистальну дисекцію та контроль судини.
- Пошкодження вен часто супроводжує поранення артерій. Після досягнення контролю над артерією та до початку відновлення її цілісності необхідно вирішити питання з пошкодженою веною.
- Якщо є пошкодження глибокої вени (вен), то до відновлення артеріального кровотоку слід виконати перев'язку, шунтування або відновлення цілісності - залежно від пошкодження та гемодинаміки пацієнта - оскільки є ризик виникнення масивної кровотечі.

## ХІРУРГІЧНИЙ ДОСТУП ДО ПІДКОЛІННОЇ АРТЕРІЇ

### Анатомія

- Підколінна артерія є прямим продовженням ПСА. Вона проходить позаду колінного суглоба і розгалужується на передню великогомілкову артерію та

задню великогомілкову артерію (або велико-малогомілковий стовбур, ВМС, англ., tibio-peroneal trunk. ВМС - короткий відрізок артерії, що невдовзі поділяється на задню великогомілкову артерію та малогомілкову артерію - Ред.).

- ПСА стає підколінною артерією, як тільки вона виходить з привідного каналу (Гунтера); проходить у безпосередній близькості до капсули колінного суглоба, перетинаючи міжвиросткову ямку.
- Від підколінної артерії відходить п'ять колінних гілок, які живлять капсулу колінного суглоба та його зв'язки.
- Нижче коліна підколінна артерія проходить поміж литковим і підколінним м'язами; передня великогомілкова артерія відгалужується від неї на рівні нижнього краю підколінного м'яза.
- З медіального боку підколінну ямку та підколінні судини покривають півсухожилковий м'яз (і його з'єднання з тонким та кравецьким м'язом, що втрюх утворюють «гусячу лапку», лат., pes anserinus) і півперетинчастий м'яз.
- Між колінним суглобом і фасцією, що покриває судинно-нервовий пучок в цій ділянці знаходиться невеликий жировий прошарок (або подушечка). Розсічення цієї жирової клітковини допомагає ідентифікувати, мобілізувати та контролювати судини.
- Надколінні відділи підколінної артерії і вени знаходяться в спільній фасції, причому артерія розташована попереду у понад 90% людей.

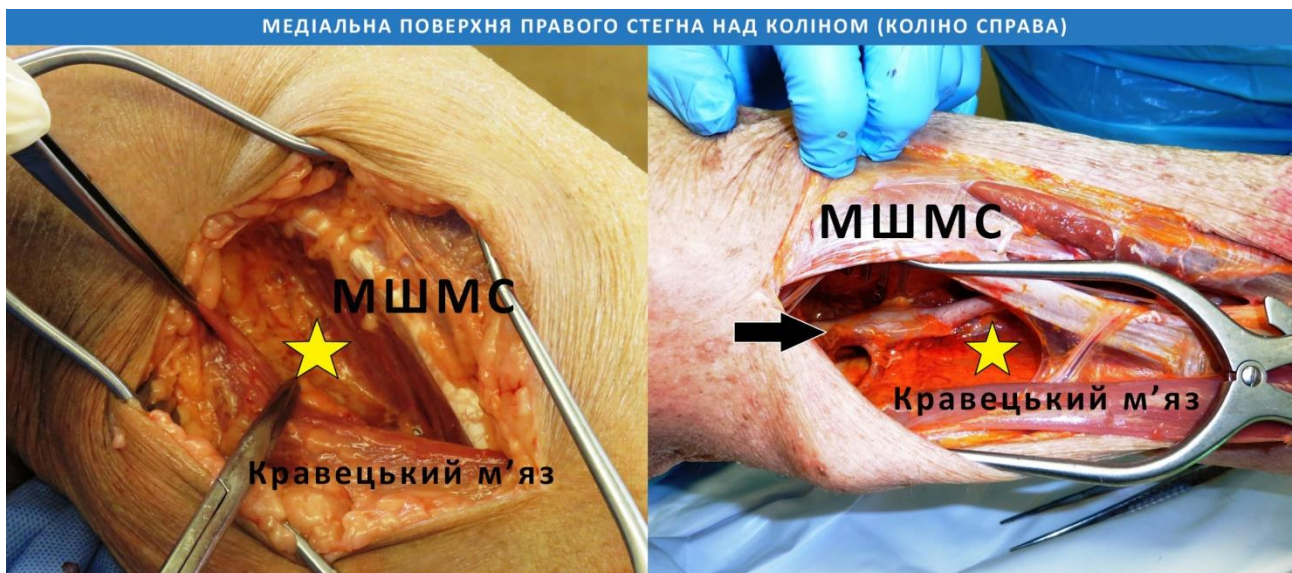- Підколінні вени досить щільно прилягають до підколінної артерії, що може зробити виділення останньої тривалим і виснажливим процесом.

## Хірургічний доступ до підколінної артерії над коліном

- Розташували ногу так, як показано на Малюнку 1, роблять великий розріз шкіри на медіальній стороні нижньої частини стегна в борозні, яку можна пропальпувати між медіальним широким м'язом стегна і кравецьким м'язом.
- Розріз проводиться через шкіру і підшкірну клітковину, зберігаючи велику підшкірну вену в задньому клапті.
- По можливості слід уникати травмування великої підшкірної вени, оскільки вона є важливою судиною для відтоку крові з нижньої кінцівки.
- Медіальний широкий м'яз стегна та кравецький м'яз пов'язані з підколінною жировою клітковиною, що містить фасцію з судинним пучком, яка знаходиться між черевцями м'язів (Мал. 5).
- Дистальна частина привідного каналу відкривається роз'єднанням (розсіченням) міжм'язової фасції між медіальним широким м'язом стегна і кравецьким

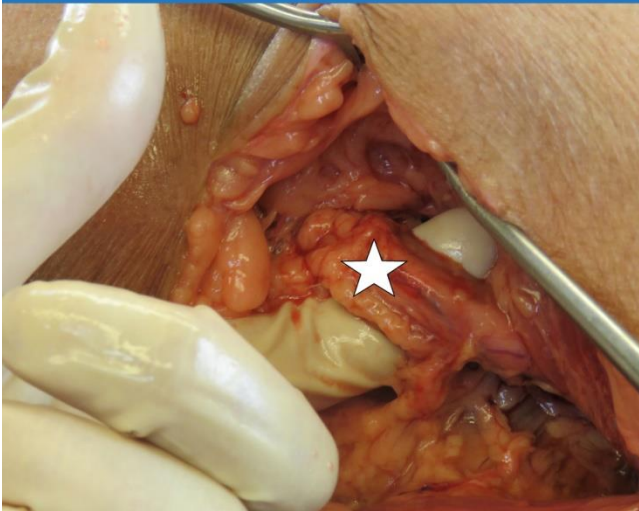м'язом. Іноді сухожилля великого привідного м'яза також має бути роз'єднане.

- Підколінна артерія зазвичай знаходиться глибше, ніж очікується, будучи добре захищеною за стегною кісткою.
- Один зі способів швидко знайти судинний пучок - тупим шляхом завести вказівний палець у жирову подушечку підколінної ямки безпосередньо над кравецьким м'язом і далі вести палець у поперечному напрямку. Після цього палець слід зігнути так, щоб його кінчик торкався нижньої поверхні стегнової кістки. Таким чином фасцію підколінного судинного пучка можна підчепити пальцем, ніби гачком, і обережно припідняти в рану (Мал. 6).
- При розтині фасції судинного пучка вище коліна першою структурою, яка зустрічається, є підколінна артерія, оскільки вона знаходиться медіальніше від вени (Мал. 7).
- Підколінну вену обережно вивільняють від артерії, намагаючись зберегти невелику мережу вен, що оточують артерію, а також колінні артерії, яких у підколінній ямці є три.

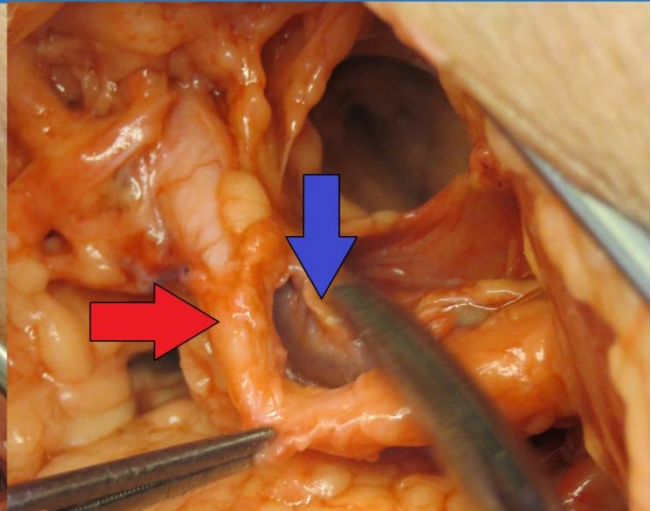


Малюнок 5. Надколінна частина підколінної артерії знаходиться між медіальним широким м'язом стегна (МШМС) і кравецьким м'язом на медіальній поверхні нижньої частини стегна. Жирова клітковина підколінної ямки (зірочка) знаходиться між черевцями м'язів і є воротами для доступу до фасції судинного пучка (стрілка).

МЕДІАЛЬНА ПОВЕРХНЯ ПРАВОГО СТЕГНА НАД КОЛІНОМ (КОЛІНА СПРАВА)



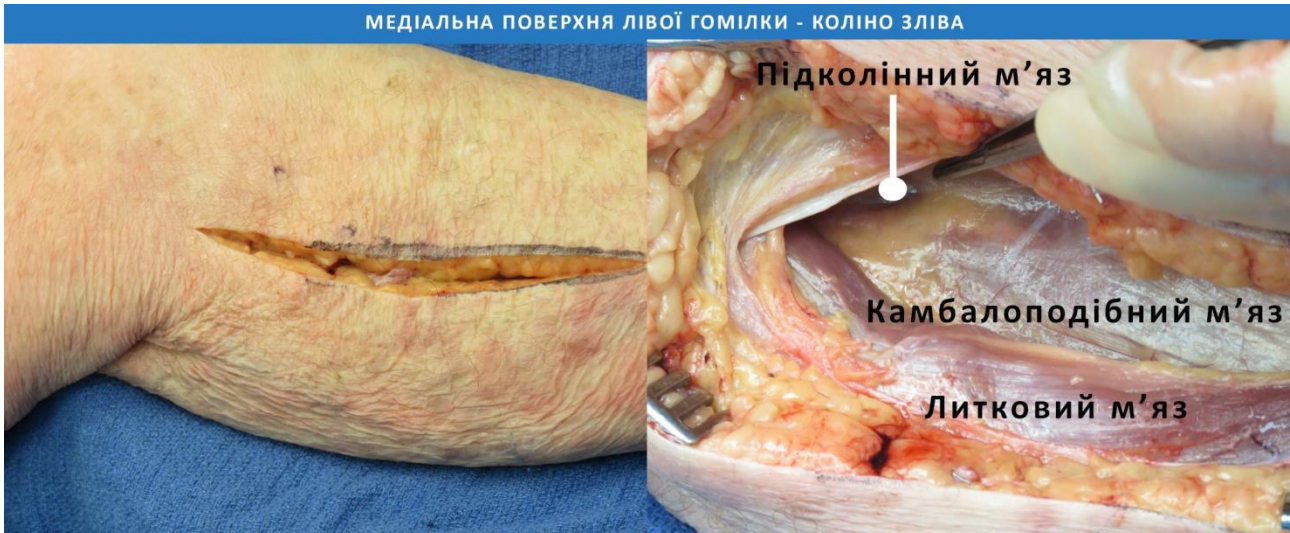Малюнок 6. Фасцію підколінного судинного пучка підхоплюють знизу ("беруть на гачок"), обережно вводячи вказівний палець у жирову клітковину підколінної ямки і згинаючи його у напрямку догори, під стегнову кістку, щоб вивести судини в рану.



Малюнок 7. Фасцію підколінного судинного пучка розкривають; першою для огляду в ній постає підколінна артерія (червона стрілка), розташована медіально; її обережно звільняють, тримаючись подалі від підколінної вени (синя стрілка).

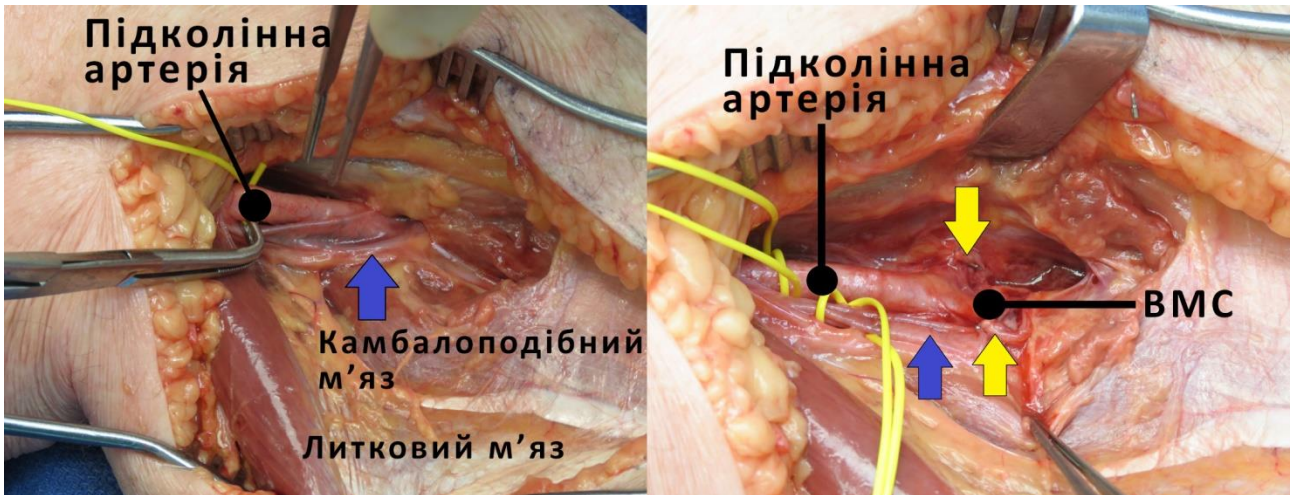
## Хірургічний доступ до підколінної артерії нижче коліна

- Доступ до підколінної артерії нижче коліна зазвичай виконується через окремий розріз.
- Нogu розташовують так, як показано на Малюнку 1. Класичний розріз для доступу до підколінної частини підколінної артерії виконують на 1-2 см дистальніше медіального виростка стегнової кістки та на 1 см (на ширину великого пальця) дозадку від великогомілкової кістки; довжина розрізу становить близько 10 см (Мал. 8).
- У разі ушкодження підколінної артерії існує висока ймовірність того, що буде показана лікувальна або профілактична фасціотомія. Якщо фасціотомія необхідна, розріз для доступу до підколінної частини підколінної артерії повинен бути таким самим, як і для виконання медіальної фасціотомії (як описано в розділі 5).
- Повний доступ до підколінних судин нижче коліна вимагає, щоб литковий м'яз був відведений донизу, підколінний м'яз - допереду, а камбалоподібний м'яз відведений вниз від великогомілкової кістки (Мал. 9-12 та 14).
- Часто дистальний відділ підколінної вени представлений передньою та задньою великогомілковими венами, які ще не з'єдналися в єдину підколінну вену.
- Незалежно від того, чи є одна підколінна вена, чи вен є кілька, розташування найбільшої судини буде медіальним по відношенню до артерії і буде першою структурою, яка вам зустрінеться (Мал. 10, 11 та 13).
- Вена(и) обережно відокремлюються(ються) від артерії після подальшого відсічення початку камбалоподібного м'яза від великогомілкової кістки для доступу до передньої великогомілкової артерії та ВМС, яка пізніше ділиться на малоогомілкову і задню великогомілкову артерії (Мал. 12).
- Великоогомілковий нерв розташований позаду та медіальніше від судин, і його слід уникати під час дисекції.
- Щоб отримати подальший доступ до судин, розрізи над і під коліном можна з'єднати (Мал. 15).
- Розділення сухожилків, розташованих медіально, можна безпечно виконати з незначною післяопераційною втратою функціональності, якщо в кінці операції виконати повторне їх з'єднання.
- «Гусячу лапку», яка складається зі з'єднаних сухожилків кравецького, тонкого і півсухожилкового м'язів, розсікають разом із сухожилком півперетинчастого м'яза (Мал. 15), щоб повністю розкрити підколінні судини по всій довжині (Мал. 16).



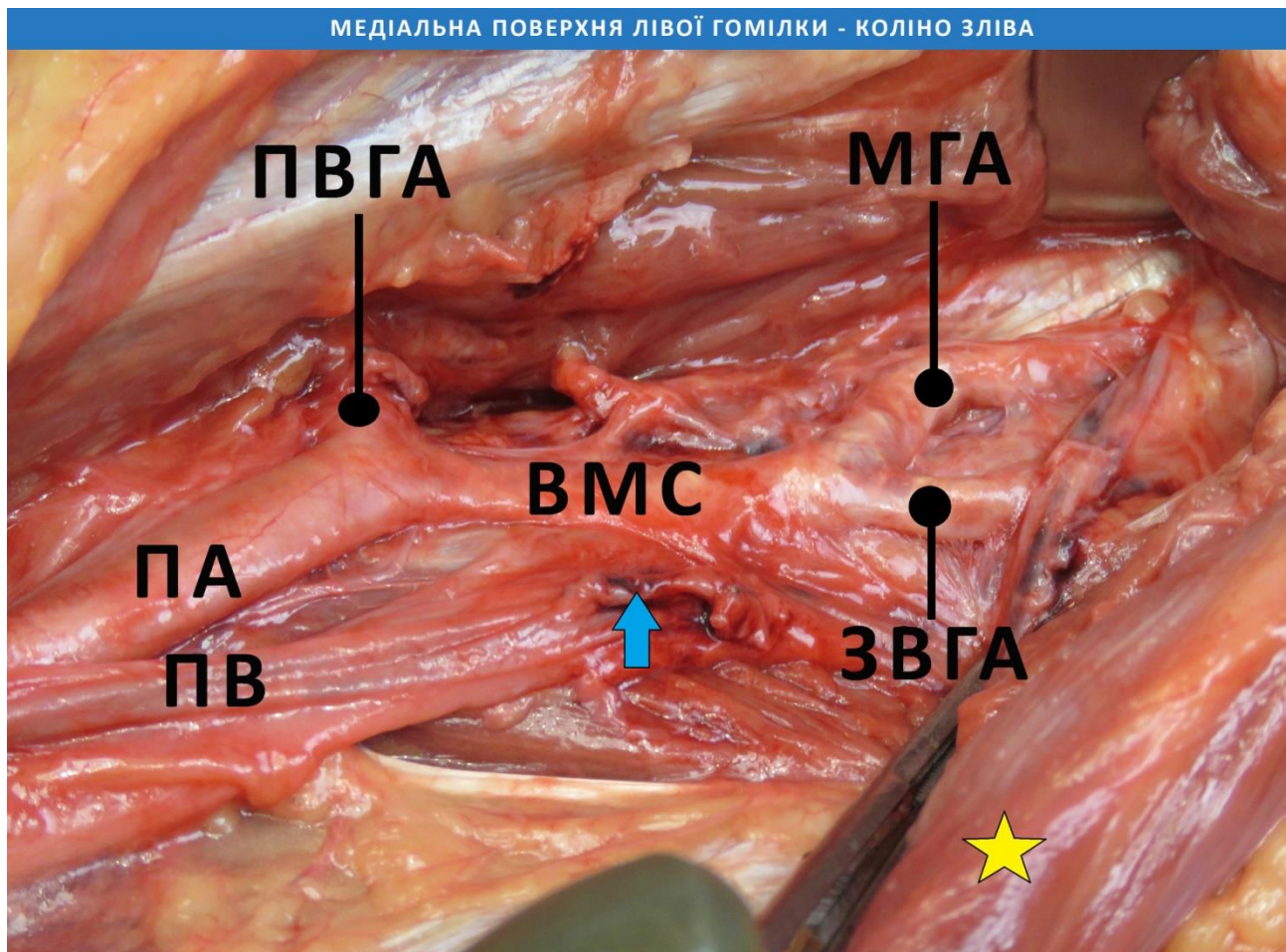
**Малюнок 8.** Доступ до підколінних відділів підколінних судин здійснюється через розріз, зроблений на один великий палець дозаду від великогомілкової кістки по медіальній поверхні гомілки, безпосередньо під коліном.

**Малюнок 9.** Литковий м'яз відтягується донизу, а підколінний м'яз відтягується допереду, щоб відкрити волокна камбалоподібного м'яза.




**Малюнок 10.** З великогомілкової кістки частково відводять волокна камбалоподібного м'яза, що дозволяє виявити підколінний відділ підколінної артерії. Остання знаходиться глибше від підколінної вени (синя стрілка), яку необхідно акуратно відокремити від артерії.

**Малюнок 11.** Відокремлення підколінної вени (синя стрілка) від артерії та розсічення передньої великогомілкової вени (розсічені кінці показані жовтими стрілками) роблять можливим подальший доступ до підколінної артерії та її поділу на передню великогомілкову артерію та велико-малогомілковий стовбур (ВМС)



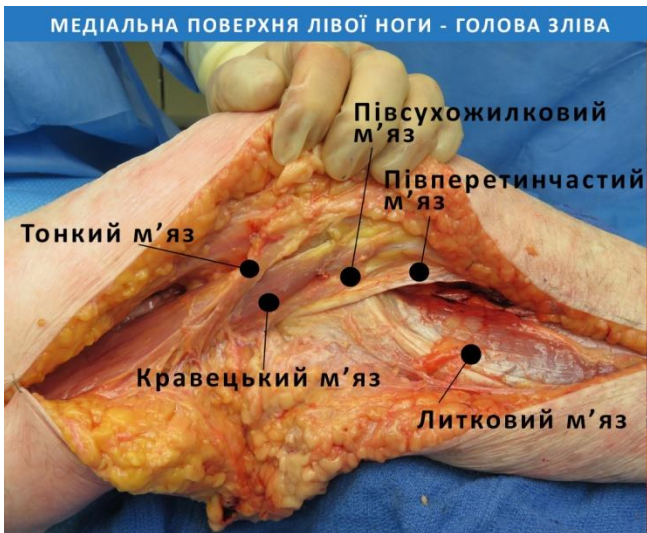**Малюнок 12.** Виділення передньої великогомілкової вени (синя стрілка) і подальше відділення початку камбалоподібного м'яза (жовта зірочка) від великогомілкової кістки допомагає виявити дистальну частину підколінної артерії (ПА) і вени (ПВ). Підколінна артерія поділяється на передню великогомілкову артерію (ПВГА) і велико-малогомілковий стовбур (ВМС), який згодом поділяється на глибше розташовану малогомілкову артерію (МГА) і задню великогомілкову артерію (ЗВГА).



**Малюнок 13.** Підколінний відділ підколінної вени (синя стрілка) першим відкривається для огляду; він обережно відокремлюється від підколінної артерії (червона стрілка).

**Малюнок 14.** Подальше розділення волокон камбалоподібного м'яза по нижній поверхні великогомілкової кістки ще більше відкриває підколінну вену (синя стрілка) і підколінну артерію (червона стрілка), яка ділиться на передню великогомілкову артерію (ПВГА) і велико-малогомілковий стовбур, ВМС).





Малюнок 15. Розріз над і під коліном можна з'єднати, отримавши доступ до «гусячої лапки» (складається з сухожилків тонкого, кравецького і півсухожилкового м'язів) і сухожилка півперетинчастого м'яза, які пізніше також можна розділити для подальшого доступу.



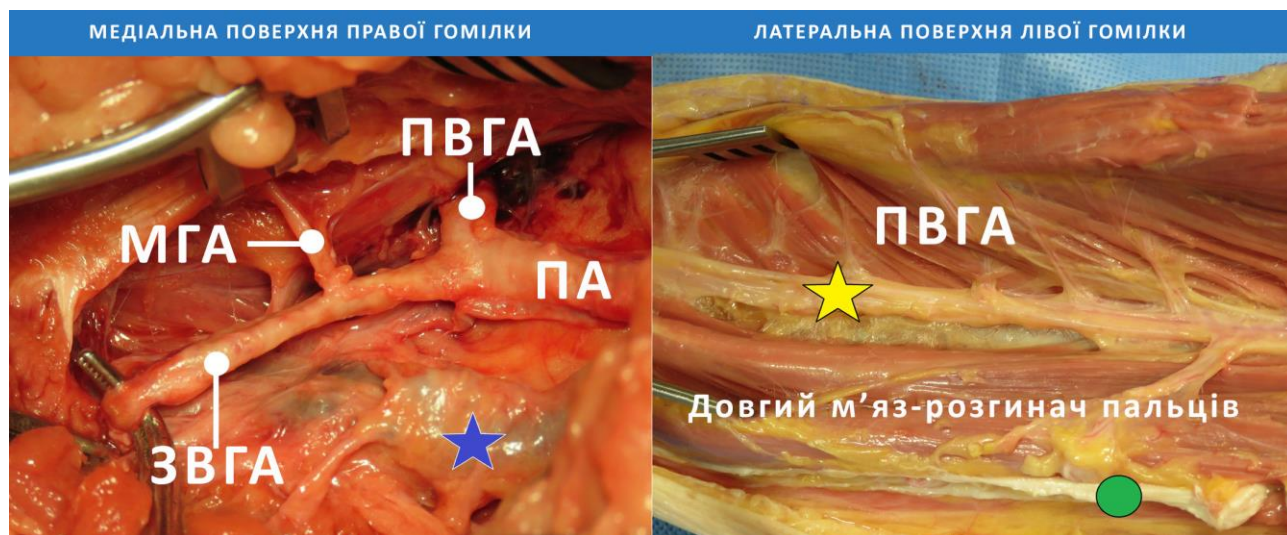
Малюнок 16. Доступ до підколінних судин по всій довжині на медіальній стороні правої ноги вище і нижче коліна після відведення/відсічення сухожилків медіально розташованих м'язів.

## Артеріальна трифуркація і нижчі відділи судин

- Хірургічний доступ до трифуркації (ділянки поділу артерії на три гілки - Ред.) отримують, як описано вище, знаходячи підколінний відділ підколінної артерії у місці її перетину підколінного м'яза між литковим і камбалоподібним м'язами (Мал. 10-12 і 14).
- Передня великогомілкова артерія є першою гілкою, яка відходить відразу після того, як підколінна артерія перетинає нижній край підколінного м'яза (Мал. 10-12 і 14). Передня великогомілкова артерія проходить латерально і лежить попереду міжкісткової перетинки.
- ВМС продовжується під камбалоподібним м'язом і ділиться на малоогомілкову артерію латерально і задню великогомілкову артерію медіально (Мал. 12, 14 і 17).
- Приблизно у 5% населення спостерігається справжня (істинна) трифуркація, коли всі три судини гомілки відгалужуються від дистального відділу підколінної артерії.
- Для забезпечення життєздатності тканин стопи необхідна лише одна неушкоджена судина. Задня великогомілкова, передня великогомілкова та малоогомілкова артерії мають добре розгалужені колатералі.
- Доступ до середнього та дистального відділу передньої великогомілкової артерії

можна отримати через розріз на латеральній стороні ноги, зроблений на один палець допереду від малоогомілкової кістки, таким же чином (хоча коротший), як розріз, що використовується при фасціотомії нижньої кінцівки (див. розділ 5).

- Передній компартмент розкривають, розводять передній великогомілковий м'яз і довгий м'яз-розгинач пальців, таким чином відкриваючи для доступу передній великогомілковий судинно-нервовий пучок (Мал. 18).



Малюнок 17. Дистальні гілки правої підколінної артерії (ПА) включають передню великогомілкову (ПВГА), малогомілкову (МГА) та задню великогомілкову (ЗВГА) артерії. Відокремлюють підколінну вену (зірочка).

Малюнок 18. Передню великогомілкову артерію (зірочка) представлено для огляду на бічній поверхні гомілки в передньому компартменті, де вона знаходиться між переднім великогомілковим м'язом і довгим м'язом-розгиначем пальців. Міжм'язова перегородка, що відділяє передній компартмент від бічного, позначена зеленим колом.

## «Перли» та «підводні камені» при виконанні хірургічного доступу до підколінної артерії

- Уникайте пошкодження великої підшкірної вени. Вона повинна залишатися в задньому клапті після проксимального розрізу шкіри.
- Хоча не є абсолютно необхідним відновлювати цілісність м'язів та сухожилків, розсічених для отримання доступу, проте повторне їх з'єднання слід розглядати, коли це дозволяє гемодинамічний стан пацієнта.
- Пошкодження нервів частіше трапляються нижче коліна, ніж на стегні. Намагайтеся уникати травмування великогомілкового та загального малогомілкового нервів.
- Уникайте роз'єднання судинних колатералей коліна.
- При тяжкій травмі колінної ділянки слід пам'ятати про високу життєздатність/гарну виживаність дистальної частини кінцівки.
- Якщо пошкоджено лише одну або дві судини з підколінної трифуркації, доцільним варіантом є перев'язка. Якщо стан пацієнта стабільний або якщо пошкоджені всі три судини, слід розглянути належний хірургічний доступ та репарацію судин.

- Ангіографічна емболізація є прийнятною альтернативою хірургічній зупинці кровотечі, особливо у важкодоступних місцях або у пацієнтів, які можуть отримати користь від менш інвазивної процедури.
- Якщо необхідне відновлення цілісності судини, його найкраще виконати, залучивши досвідченого судинного хірурга.
- Якщо досвідчений судинний хірург недоступний або стан пацієнта не дозволяє виконати остаточне відновлення, підколінні судини можна шунтувати, щоб підтримати життєздатність кінцівки до моменту остаточного відновлення судин.
- Передопераційна або інтраопераційна ангіографія допомагає побачити дистальніше розташовані судини і визначити, чи потрібне функціональне відновлення або перев'язка.
- Проксимально накладений пневматичний турнікет є корисним доповненням, застосування якого слід розглянути.
- Ідеальним та водночас найпростішим рішенням буде використання найдоступнішої артерії, яка забезпечить найкраще кровопостачання м'яких тканин.